

Leiomyosarcome Des Fosses Nasales : A Propos D'un Cas

Z.Marzouki¹, A.Mazti², D.Mara¹, M.Haloua¹, M.Y.Alaoui Lamrani¹,
M.Boubbou¹, M.Maaroufi¹, N.Hammas², B.Alami¹

¹(Service de Radiologie, CHU HASSAN II/ Université Sidi Mohammed Ben Abdellah, Fès, MAROC)

²(Service d'Anatomo-pathologie, CHU HASSAN II/ Université Sidi Mohammed Ben Abdellah, Fès, MAROC)

Corresponding Author : Z.Marzouki

Résumé: Le leiomyosarcome des cavités nasales est une entité très rare. Moins de 100 cas ont été rapportés dans la littérature. C'est une tumeur mésoenchymateuse agressive développée à partir des muscles lisses et ne représente pas plus de 7% des sarcomes des tissus mous. Les principaux sites d'origine sont l'utérus, la peau, et le rétro-péritoine. Nous présentons un cas de leiomyosarcome intéressant la cavité nasale. Les caractéristiques cliniques, radiologiques et histo-pathologiques, ainsi que les options thérapeutiques sont discutées.

Date of Submission: 04-04-2019

Date of acceptance: 19-04-2019

I. Introduction

Il s'agit de tumeur mésoenchymateuse maligne exceptionnel au niveau du tractus nasal. Le premier cas étant rapporté par Dobben en 1958 et depuis le nombre de cas décrits dans la littérature est aux alentours d'une centaine de cas. Les causes de cette localisation restent mal élucidées. L'imagerie notamment via l'IRM présente un intérêt majeur dans la description sémiologique de la masse, précises les rapports anatomiques et permet un bilan d'extension loco-régional bien précis.

II. Patient Et Observation

Il s'agit d'un patient âgé de 62 ans, de sexe masculin, sans antécédents particuliers, qui s'est présenté au service d'ORL du CHU HASSAN II de Fès pour apparition d'une obstruction nasale d'évolution progressive, dans un contexte d'apyrexie et de conservation de l'état général.

L'examen rhinoscopique a objectivé la présence d'une lésion tissulaire du cornet inférieur gauche ne saignant pas au contact sans déviation septale.

Par ailleurs, il n'y avait d'ADP, ou d'anomalie de la cavité buccale et l'examen otoscopique était sans anomalie.

Dans les suites une IRM maxillo-faciale a été réalisée objectivant un processus lésionnel centré sur la partie antérieure du cornet inférieur gauche, lobulé, bien limité, se présentant en iso signal T1 par rapport au muscle, hyposignal T2, rehaussé de façon hétérogène après injection de chélates de gadolinium et mesurant 22 x 20 x 15mm.

Sur le plan topographique, ce processus est limité au cornet inférieur sans extension rhino-pharyngée ou sinusale, par ailleurs on a noté une extension en sous cutané au sillon naso-génien homolatérale sans atteinte cutanée. (figure1).

Une TDM thoracoabdominopelvienne dans le cadre du bilan d'extension n'objectivait pas de localisation secondaire à distance.

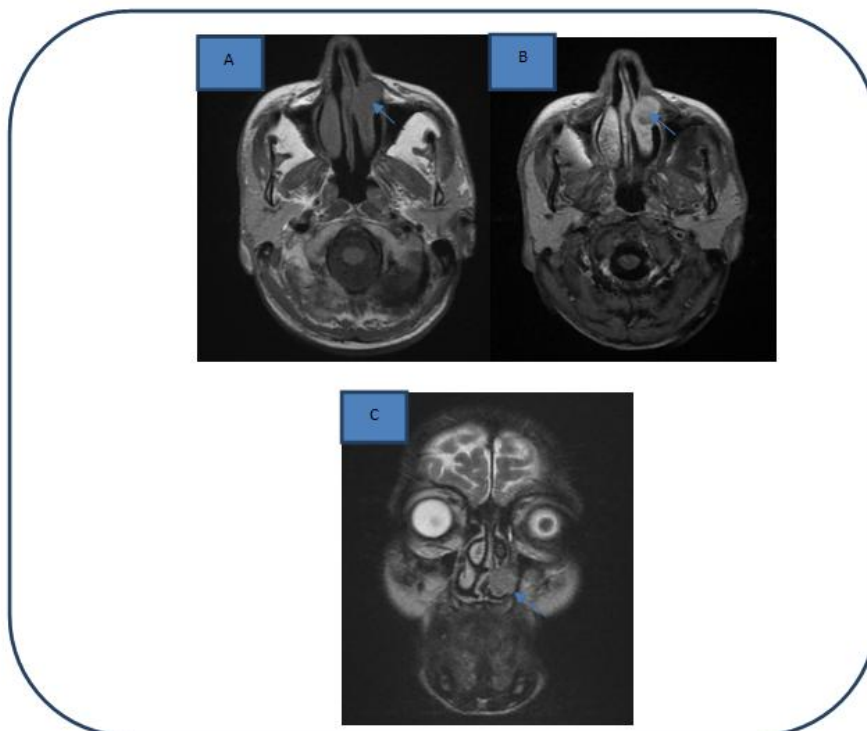


Figure 1: IRM en coupes axiale T1 (a), T1 FAT SAT C+ (b) et coronal T2(c) : processus tumoral centré sur le cornet inférieur gauche en isosignal T1 , discret hypersignal T2 , rehaussé de façon hétérogène après injection.

Une biopsie exérèse de la masse tumorale a été réalisée. L'examen anatomopathologique a montré une prolifération tumorale maligne d'architecture à cellules fusiformes (figure 2).

Anti PS 100, ANTI CK, et anti CD 34 étaient négatifs.

AC anti desmine, anti actine muscle et anti caldesone présentant une positivité franche et diffuse.

Le patient a été staffé en réunion de concertation pluridisciplinaire : la décision était de réaliser une résection chirurgicale : exérèse avec méatotomie large.

La résection de la tumeur fut complète avec réalisation d'électrocoagulation sur la base d'implantation de la tumeur.

Les suites opératoires étaient sans particularité.

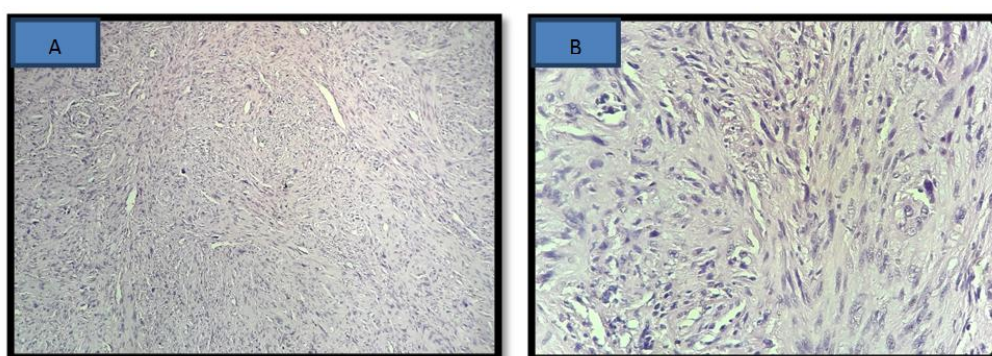


Figure 2

A. Tumeur maligne à cellules fusiformes avec profil de croissance fasciculaire (HESx100)

B. Palissade de cellules fusiformes avec des noyaux, des atypies et des figures mitotiques «en forme de cigare» (HESx400)

III. Discussion

Les tumeurs malignes des fosses nasales et des sinus sont des tumeurs rares dans la population générale (3 % des cancers des VADS) et sont souvent associées à une exposition professionnelle qu'il convient de rechercher. Le principal agent causal est le tanin dont les propriétés cancérigènes sont démontrées. Il existe différents types anatomo-pathologiques dont le plus fréquent est l'adénocarcinome.

Le léiomyosarcome reste une entité très rare, le premier cas de léiomyosarcome des voies nasales a été décrit par Dobben³ en 1958. Depuis moins de 100 cas ont été décrits dans la littérature [2].

Les causes des léiomyosarcomes du tractus naso-sinusal ne sont pas bien comprises. Ils proviennent probablement du muscle lisse de la tunique médiane des vaisseaux sanguins de la cavité nasale, car ils sont la seule structure de cette région qui possède le muscle lisse. Des antécédents d'irradiation ou de chimiothérapie, en particulier de cyclophosphamide, ont été associés à l'apparition de léiomyosarcomes dans le nez et les sinus paranasaux.

L'âge de survenue est variable entre 18 et 87 ans avec une médiane de 55 ans selon une étude américaine réalisée sur 21 cas de léiomyosarcome du tractus naso-sinusal [3,4]. Aucune prédilection de sexe ou de race n'a été notée.

Selon Kuruvilla et al, l'étude a objectivé la présence de la masse tumorale à gauche dans 15 cas et à droite dans 5 cas seulement. [5].

La symptomatologie clinique est faite d'obstruction nasale unilatérale, épistaxis, douleur faciale, rhinorrhée et rarement exophtalmie.

Les résultats de l'imagerie sur la tomodensitométrie sont souvent non spécifiques. Il s'agit de masse tissulaire hétérogène contenant des zones kystiques ou nécrotiques, étendue, mal délimitée, rehaussée de façon hétérogène et importante après injection du produit de contraste iodé. Elle présente surtout un intérêt majeur pour la planification chirurgicale et le bilan d'extension à distance. Notre patient présentait au scanner une masse tissulaire antérieure centrée sur le méat inférieur gauche envahissant le cornet moyen et l'os maxillaire sans retentissement sinusien. Elle se rehaussait de façon hétérogène après injection du produit de contraste.

L'IRM est l'examen de choix pour l'exploration du tractus naso-sinusal.

Les léiomyosarcomes se manifestent par une masse hétérogène non encapsulée, d'hypointensité hétérogène sur les images pondérées en T1, avec des marges irrégulières et mal définies. Sur les images pondérées en T2, elles montrent généralement une intensité de signal intermédiaire à élevée, avec une hyperintensité centrale indiquant une nécrose étendue. L'hémorragie et des foyers de calcifications peuvent être présents. Après injection du produit de contraste, ils présentent un rehaussement précoce et hétérogène.

Notre patient présentait une masse lobulée, centrée sur le cornet inférieur gauche en iso signal T1, hyper signal T2 rehaussée de façon hétérogène après contraste.

La confirmation diagnostique est basée sur les résultats histologiques qui montrent la présence de cellules fusiformes avec un cytoplasme éosinophile et des noyaux hyperchromatiques de forme irrégulière. Par conséquent, la coloration immunohistochimique est cruciale dans la différenciation du léiomyosarcome nasal par rapport à d'autres tumeurs telles que rhabdomyosarcomes et mélanomes [6].

La présence d'actine du muscle lisse, d'actine spécifique du muscle et de la desmine et l'absence de protéine S100 et de kératine corroborent le diagnostic de léiomyosarcome [5].

La prise en charge consiste en une large résection locale de la tumeur primitive. L'étendue de la résection est fonction de la taille et l'emplacement de la lésion. En général, une excision radicale avec une marge large du tissu normal environnant est nécessaire pour obtenir un contrôle adéquat de la tumeur. Le taux élevé de récurrence locale et le caractère radio-résistant imposent cette approche chirurgicale. La radiothérapie et la chimiothérapie n'ont été recommandées que dans les cas inopérables pour les soins palliatifs [5].

Notre patient a bénéficié d'une exérèse large sans traitement adjuvant.

Le pronostic du léiomyosarcome du tractus nasal est médiocre. Le taux de survie à 5 ans a été établi à 20%, la moitié des patients ne survivant pas à la première année.

Le taux de récurrence est estimé à 55%.

Le contrôle post opératoire à un an chez notre patient était sans particularité.

IV. Conclusion

Le léiomyosarcome des fosses nasales est une tumeur rare, La TDM et surtout l'IRM jouent un rôle important dans l'évaluation de la tumeur, dans le bilan d'extension et le suivi post-thérapeutique, mais seul l'examen anatomopathologique, complété par une étude immuno-histochimique permettent de confirmer le diagnostic.

Leur prise en charge thérapeutique est basée sur une exérèse large en absence de localisation secondaire.

Leur pronostic est sombre le risque de récurrence est important d'où l'intérêt des surveillances rapprochées.

Références

- [1]. Fletcher CDM, Bridge JA, Hogendoorn PCW, Mertens F. World Health Organisation Classification of tumours of soft tissue and bone. 4. Lyon: IARC Press; 2013.
- [2]. Dr. Pete S. Batra., Dr. Robert C. Kern, Dr. Harold J. Pelzer, Dr. G. Kenneth Haines Leiomyosarcoma of the Sinonasal Tract: Report of Case, Scientific Poster Session at the Annual Meeting of the American Academy of Otolaryngology-Head and Neck Surgery, Washington, DC, September 2000.
- [3]. DOBBEN GD. Leiomyosarcoma of the nasopharynx, *AMA Arch Otolaryngol.* 1958 Aug;68(2):211-3.
- [4]. Kahn J, Korol H. Pathologic quiz, case 2. *Arch Otolaryngol Head Neck Surg.* 1989;115-117.
- [5]. Alexander Kuruvilla, ; Bruce M. Wenig,; David M. Humphrey, ; et al Dennis K. Heffner, Leiomyosarcoma of the Sinonasal Tract A Clinicopathologic Study of Nine Cases , *Arch Otolaryngol Head Neck Surg.* 1990;
- [6]. Matthew Ming Kei Kwok¹, Stewart Lee¹, Patrick Hosking², Leiomyosarcoma: a rare sinonasal malignancy, March 27, 2018.

Z.Marzouki. “ Leiomyosarcome Des Fosses Nasales : A Propos D'un Cas.” *IOSR Journal of Dental and Medical Sciences (IOSR-JDMS)*, vol. 18, no. 04, 2019, pp 76-79.