

# La torsion du cordon spermatique chez l'enfant: les aspects épidémiologiques, cliniques, radiologiques et thérapeutiques. A propos de 43 cas.

Benmassaoud Zineb, Alaoui Othmane, Balde Fatoumata Binta, Mahmoudi Abdelhalim, Khattala Khalid, Bouabdallah Youssef.

Centre Hospitalier et universitaire Hassan II de Fès, service de chirurgie pédiatrique.

Université Sidi Mohammed Ben Abdallah, Faculté de Médecine de pharmacie et de médecine dentaire.

Auteur correspondant: Benmassaou Zineb; benmassaoudzineb@gmail.com 30000 Fes-Maroc.

## Résumé

**Introduction:** La torsion du cordon spermatique est une urgence chirurgicale responsable d'une ischémie aiguë. L'objectif de ce travail est d'apporter une analyse descriptive de 43 torsions du pédicule spermatique sur une période de 8 ans.

**Patients et méthodes:** étude rétrospective étalée sur une période de 8 ans (janvier 2013-janvier 2021), intéressant 43 enfants opérés au service de chirurgie pédiatrique viscérale du CHU Hassan II de Fès.

**Résultats:** L'âge moyen de nos patients était de 12 ans. Le délai moyen de consultation était de 3,7 jours (extrême 3h et 23j). L'exploration chirurgicale a trouvé 34 cas (79%) de torsion du cordon spermatique. Dans 14 cas (41%) de torsion du cordon spermatique, le testicule était non viable justifiant la réalisation d'une orchidectomie.

**Conclusion:** La torsion du cordon spermatique est une urgence chirurgicale dont le délai de prise en charge détermine le pronostic fonctionnel du testicule.

L'évolution était corrélée au délai de diagnostic et au degré de l'ischémie.

**Mots clés:** torsion pédicule spermatique, nécrose testiculaire, orchydropexie.

Date of Submission: 25-12-2022

Date of Acceptance: 05-01-2023

## I. Introduction:

La torsion testiculaire est une urgence urologique avec deux âges de présentation: La période périnatale, et les torsions plus tardives péri-pubertaires. Elle se manifeste par une grosse bourse aiguë. Le diagnostic est clinique et l'examen radiologique ne doit pas retarder l'exploration chirurgicale urgente avec détorsion et fixation testiculaire bilatérale [1].

L'objectif de ce travail est d'apporter une analyse descriptive de 43 torsions du pédicule spermatique sur une période de 8 ans.

**Patients et méthodes:** Il s'agit d'une étude rétrospective descriptive étalée sur une période de 8 ans (janvier 2013-janvier 2021), intéressant 43 enfants opérés au service de chirurgie pédiatrique viscérale du CHU Hassan II de Fès. Nous avons inclus tous les enfants dont le diagnostic d'admission était une torsion du pédicule spermatique durant notre période d'étude. Nos données ont été analysées par le logiciel épi info version 7.2. Nous respectons les principes éthiques et n'avons aucun conflit d'intérêt à déclarer.

## II. Résultats:

L'âge moyen de nos patients était de 12 ans  $\pm$  3.1 [0-15 ans]. Sept patients étaient dans la période néonatale soit 16%. Le délai moyen de consultation était de 3,7 jours  $\pm$  5.25 jours [3h - 23jours]. Plus de 52% ont consulté avant 24 heures et seulement 3 patients soit 9% ont consulté avant 6 heures. La douleur était le symptôme principal chez tous nos malades. Les autres symptômes rapportés étaient la nausée ou vomissement avec une douleur abdominale. Le côté gauche était concerné chez 24 patients soit 71%, aucune atteinte bilatérale n'a été rapportée. Sur les antécédents, 4 patients rapportaient le même épisode douloureux les jours précédents et 2 cas de torsion sur testicule ectopique ont été rencontrés.

L'échographie doppler scrotale était réalisée chez tous nos patients, permettant l'identification du tour de spire chez 12 patients soit 27%.

L'exploration chirurgicale a trouvé 34 cas (79%) de torsion du cordon spermatique (**figure 1:A,B,C**), 2 cas (5%) de torsion d'appendice testiculaire (**figure 2**), 1 cas d'orchépididymite (2%) et dans 6 cas (14%) de

scrototomie blanche. Dans 14 cas (41%) de torsion du cordon spermatique, le testicule était non viable justifiant la réalisation d'une orchidectomie. Une orchidopexie controlatérale était systématique.

Après un recul moyen de 4,3 ans, permis les 20 sans d'orchidopexie pour torsion du pédicule spermatique, 13 cas d'hypotrophie testiculaires ont été rencontrés soit 65%.

### **III. Discussion:**

l'exploration chirurgicale pour bourse aigue a mis en évidence 79% de torsion du pédicule spermatique. Cette proportion était variable dans la littérature allant de 23 à 77.6% [2,3].

Les auteurs s'accordent la prédominance du côté gauche. [2,4]

Le délai moyen de consultation dans notre étude est nettement supérieur à celui rapporté dans la littérature. Toutefois, il reste très long où dans les auteurs rapportent tout un délai minimum de 19 heures en moyenne [2,5,6].

Les patient ayant consulté avant 6 heures ne représentaient que 9% dans notre série versus 52% dans celle de Even L. Abbo. et al.[5].

Pour un échographie entrainé la spécificité de l'échographie doppler est de 97.9% [7].

Dans notre étude, elle a permis de formellement identifié le tour de spire dans 27% versus 47% dans celle de Gnassingbe K. et al. [6].

Les données sont alarmantes quant au taux d'orchidectomie. 41% dans notre série et allant jusqu'à 61% dans la série de Yang et al. [8].

La grande fréquence (65%) d'hypotrophie testiculaire après orchidopexie s'explique par le fait que plus de 52% de nos patients ont consulté après 24 heures. Ce résultat corrobore les données de la littérature [8].

### **IV. Conclusion:**

La torsion du cordon spermatique est une urgence chirurgicale dont le délai de prise en charge détermine le pronostic fonctionnel du testicule. Aucun examen complémentaire n'a fait la preuve de son utilité pour le diagnostic de certitude de torsion du cordon spermatique. Ainsi, une « grosse bourse aiguë douloureuse » chez un enfant ou un adolescent est une torsion du cordon spermatique jusqu'à preuve chirurgicale du contraire.

### **Références**

1. VANINA ESTREMADOYRO, BLAISE JULIENMEYRAT, JACQUES BIRRAUX, ISABELLE VIDAL et OLIVER SANCHEZ. Diagnostic et prise en charge de la torsion testiculaire chez l'enfant. Rev Med Suisse 2017 ; 13 : 406-10.
2. Keiichiro Tanaka, Yuki Ogasawara, Koki Nikai, Shunsuke Yamada, Kentaro Fujiwara, Tadaharu Okazaki. Acute scrotum and testicular torsion in children: Retrospective study in a single institution Journal of Pediatric Urology 2019.11.007.
3. OH M.M., MOON D.G., PARK M.G., KIM J.W., BAE J.H., PARK H.S., et al.: Snail shell appearance of epididymis is a reliable sign of testicular loss after testicular torsion. European Urology Supplements, 2012 ; 11(1)412.
4. VAN GLABECKE E, KHAIROUNI A, LARROQUET M , AUDRY G, GRUNER M : Les torsions du cordon spermatique chez l'enfant. Progrès en Urologie (1998), 8, 244-248.
5. Even L., AbboO., Le MandatA., Lemasson F., Carfagna L., Soler,P., et al.: Testular Torsion in Children: Factors Influencing Delayed Treatment and Orchidectomy Rate. Archives de Pédiatrie, (2013) 20, 364-368.
6. Gnassingbe, K., Akakpo-Numado, G.K., Songne, G.B., Anoukoum, T., Sakiye, K.A., Kao, M. and Tekou, H. Acute Scrotum in Children. Mali Medical, (2009) 24, 31-35.
7. Rambeaud JJ, Descotes JL. Torsion du testicule et de ses annexes. Encycl Méd Chir (Elsevier SAS, Paris), Néphrologie-Urologie, 18-622-A-10, 1991 : 6p.
8. YANG C, SONG B, TAN J, LIU X, WEI GH: Testicular torsion in children: a 20-year retrospective study in a single institution. Scientific World Journal. 2011 Feb 14;11: 362-8.

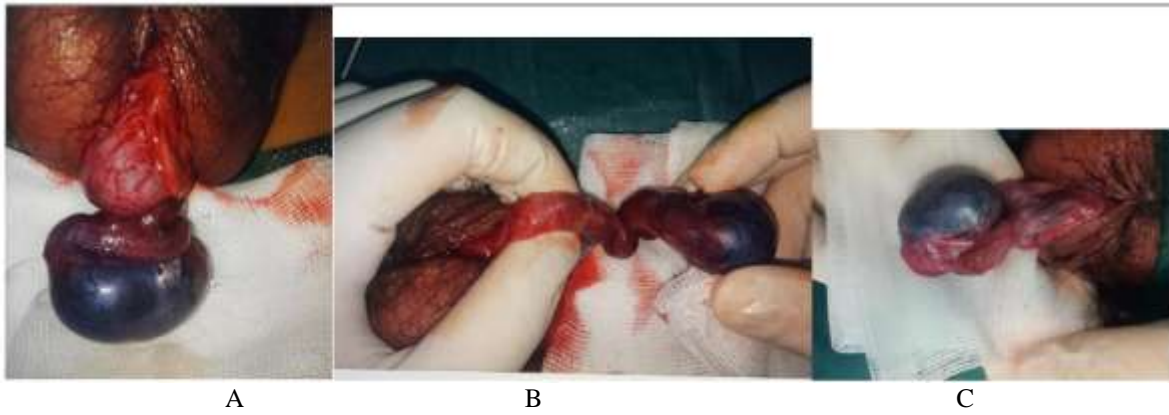


Figure 1: torsion of the spermatic cord (A), détorsion (B) and after detorsion (C).

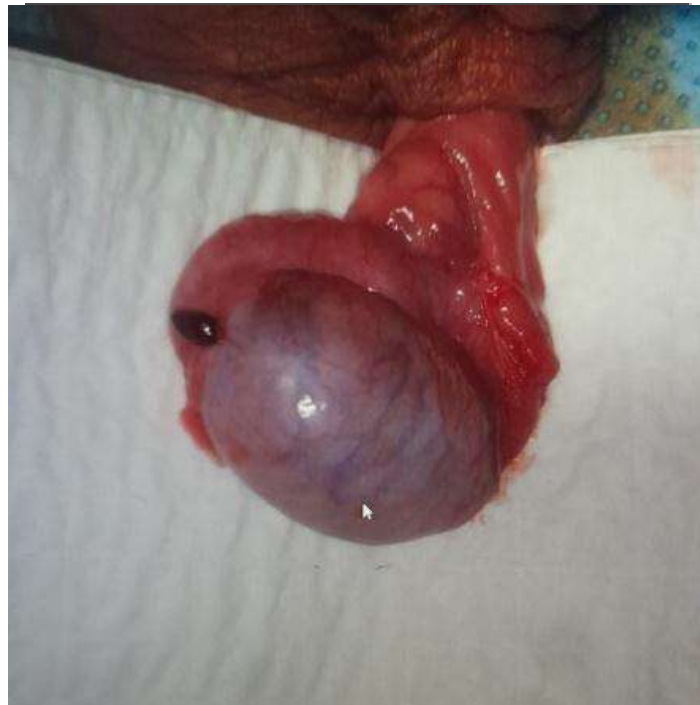

Figure 2: torsion of Morgani Hydatid

Benmassaoud Zineb, et. al. "La torsion du cordon spermatique chez l'enfant: les aspects épidémiologiques, cliniques, radiologiques et thérapeutiques. A propos de 43 cas." *IOSR Journal of Dental and Medical Sciences (IOSR-JDMS)*, 22(1), 2023, pp. 37-39.